

## Presentación de un caso de angiosarcoma primario de la mama

### Presentation Of A Case Of Primary Breast Angiosarcoma

Iliana Guerra Macías<sup>1\*</sup> [orcid.org/0000-0002-9223-0609](https://orcid.org/0000-0002-9223-0609)

Iris Rodríguez Marzo<sup>2</sup> [orcid.org/0000-0001-6335-5114](https://orcid.org/0000-0001-6335-5114)

Magdalena Prieto García<sup>2</sup> [orcid.org/0000-0002-2356-0233](https://orcid.org/0000-0002-2356-0233)

<sup>1</sup>Universidad de Ciencias Médicas de Santiago de Cuba. Hospital Clínico Quirúrgico Docente Dr. Ambrosio Grillo Portuondo. Santiago de Cuba, Cuba.

<sup>2</sup>Universidad de Ciencias Médicas de Santiago de Cuba. Hospital Oncológico Provincial Docente Conrado Benítez. Santiago de Cuba, Cuba.

\*Autor para la correspondencia: [ileanagm@infomed.sld.cu](mailto:ileanagm@infomed.sld.cu)

#### RESUMEN

El angiosarcoma de mama es un cáncer infrecuente. Se presentó el caso de una anciana de 72 años de edad que acudió a consulta externa de Cirugía del Hospital Clínico Quirúrgico Docente Dr. Ambrosio Grillo Portuondo de Santiago de Cuba, por presentar tumoración indolora e irregular en región periareolar intercuadrántica externa de la mama derecha de 3 cm de diámetro aproximadamente. El examen físico de la mama y la axila derecha evidenció malignidad y fue confirmado por la citología aspirativa con aguja fina, sin embargo, los estudios de imágenes informaron benignidad. La exéresis del nódulo y el estudio histopatológico demostraron el diagnóstico de angiosarcoma primario de alto grado de malignidad y se procedió a la atención multidisciplinaria. Al momento del reporte la paciente recibió quimioterapia y radioterapia adyuvante con evolución satisfactoria. Se revisó la literatura médica sobre el tema y se demostró la importancia del método clínico en la atención al cáncer de mama.

**Palabras clave:** anciana; nódulo; mama; angiosarcoma primario.

## ABSTRACT

Breast angiosarcoma is a rare cancer. The case of a 72-year-old woman who went to the Outpatient Surgery Clinic of ‘ ‘Dr. Ambrosio Grillo Portuondo’ ’ Teaching Clinical-Surgical Hospital in Santiago de Cuba was presented, for showing painless and irregular tumor in the external interquadrantal periareolar region of the right breast of approximately 3 cm in diameter. Physical examination of the breast and right armpit showed malignancy and was confirmed by fine needle aspirative cytology, however, imaging studies reported benignity. The excision of the nodule and the histopathological study demonstrated the diagnosis of primary angiosarcoma of high degree of malignancy and proceeded to multidisciplinary care. At the time of the report, the patient received chemotherapy and adjuvant radiotherapy with satisfactory evolution. The medical literature on the subject was reviewed and the importance of the clinical method in breast cancer care was demonstrated.

**Keywords:** old woman; nodule; breast; primary angiosarcoma.

Recibido: 13/01/2022

Aprobado 18/02/2022

## Introducción

El cáncer de mama es un problema de salud creciente y desafiante a escala mundial ya que se reporta más de un millón de casos nuevos cada año y representa la primera causa de muerte por cáncer en mujeres.<sup>(1)</sup>

En las mamas pueden aparecer tumores malignos diversos debido a su gran heterogeneidad hística. El sarcoma mamario es un frecuente cáncer de origen mesenquimatoso descrito por Chibelius en 1821 y representa menos del 5 % de todos los sarcomas de los tejidos blandos.<sup>(2)</sup>

El angiosarcoma primario de la mama es un subtipo histológico muy agresivo que se origina en las células del endotelio vascular. El también llamado *hemangiosarcoma* o *hemangioendoteliosarcoma* se incluye en las formas

especiales de malignidad mamaria debido a su escaso reporte en la literatura y comportamiento biológico adverso.<sup>(2, 3)</sup> Su escasa frecuencia de presentación solo alcanza el 0,1 % y afecta mayoritariamente a mujeres entre 20 a 50 años con un pico en la tercera y cuarta décadas.<sup>(3)</sup>

Con el objetivo de socializar la experiencia de la atención a una anciana con angiosarcoma primario de la mama de la mama resulta relevante y de interés familiarizar a los profesionales de la salud con las bases para su diagnóstico.

## Presentación del caso

Paciente femenina, mestiza, de 72 años de edad con antecedentes de cardiopatía isquémica de 20 años de evolución e infarto agudo del miocardio hacía cinco años para lo cual llevaba tratamiento con aspirina, captopril y clortalidona. Al interrogarla refirió haber sido operada de un nódulo de mama izquierdo hacía 7 años cuyo resultado (B-13-4249) fue un tumor miofibrobástico benigno. Acudió a la consulta de cirugía general porque hacía tres meses se detectó un nódulo mamario alrededor de la areola derecha, no doloroso, pero notaba que aumentaba de tamaño en forma progresiva. Negó traumatismo de ambas mamas y salida de sangre por el pezón. En el examen físico practicado se constató una asimetría mamaria ya que la derecha visiblemente era más grande y se palpó una masa indolora en región periareolar intercuadrántica externa de aproximadamente 3 cm de diámetro, consistencia esponjosa, de bordes mal definidos, no adherida a planos profundos, sin alteración en la piel, complejo areola-pezón normales y sin salida de secreción al exprimir el pezón. En la axila derecha se palparon tres adenopatías no confluyentes y móviles de 2 cm aproximadamente ubicadas en los niveles I y II. El resto del examen físico no mostró anormalidad.

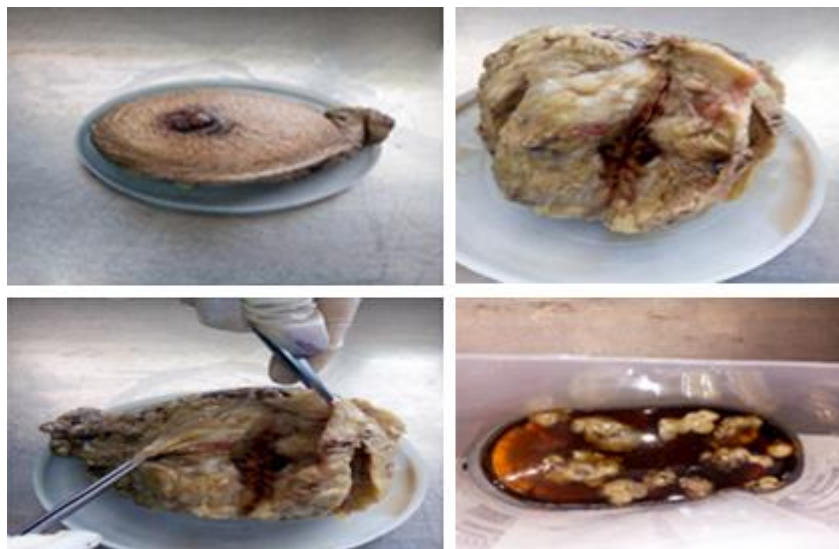Se realizaron exámenes complementarios preoperatorios que incluyeron:

- Examen de sangre: hemoglobina: 104 g/L, hematócrito: 0,35 L/L, eritrosedimentación: 45 mm/h, glucemia: 4 mmol/L, creatinina: 107 mmol/L,

- coagulograma (tiempo de sangrado 2 minutos tiempo de coagulación 8 minutos conteo de plaquetas:  $220 \cdot 10^9/L$  y coágulo retráctil a la hora).
- Ecografía de mamas que informó mama izquierda sin alteraciones y en mama derecha presencia de un bloque de tejido hamartomatoso en zona periareolar superior externa, sin definirse nódulo y no presencia de adenopatías axilares.
  - Mamografía que reveló mama izquierda con microcalcificaciones en cuadrante superior externo que no sugieren malignidad y en mama derecha zona periareolar superior externa con nódulo de características benignas de 2,4 cm de diámetro. *Breast Imaging Reporting and Data System (BI-RADS)*
  - Radiografía de tórax normal.
  - Electrocardiograma: hipertrofia de cavidades izquierdas.
  - Citología por aspiración con aguja fina (CAAF C-20-785) informó positivo de células malignas.

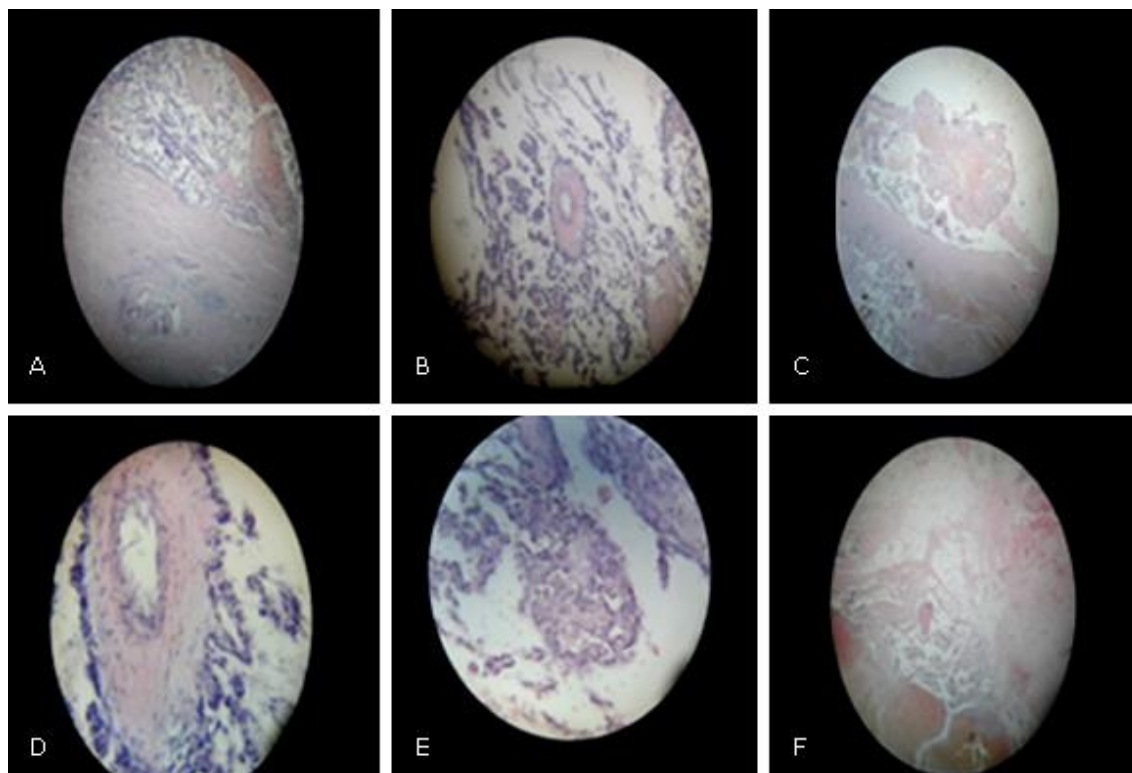
Con estos resultados se realiza en forma ambulatoria la exéresis del nódulo de mama derecha cuyo resultado (B-20-1498) arrojó: fragmento de tejido de 4,5 x 3 cm que presenta quistes con sangre en su luz compatible con angiosarcoma. Una vez confirmado el diagnóstico de malignidad del nódulo se ingresa a la paciente y se realiza mastectomía radical simple derecha con linfadenectomía axilar. No presentó complicaciones en su evolución posoperatoria y egresó satisfactoriamente seis días después.

El estudio histopatológico (B-20-1689) en la descripción macroscópica (Fig. 1) informó espécimen quirúrgico de mastectomía total derecha de 16 x 12 x 3 cm con piel, areola y pezón sin alteraciones morfológicas. Áreas de aspecto tumoral de 2 x 5 x 3cm de color pardo rojizo, con cavidades quísticas de gruesa pared blanquecina rellenas de sangre. Márgenes quirúrgicos libres de tumor. Grasa axilar con niveles ganglionares separados los cuales se examinan minuciosamente y se encuentran 11 formaciones ganglionares en el nivel I, 8 en el nivel II y 2 en el nivel III.



**Fig. 1.** Estudio macroscópico del espécimen quirúrgico. Fotos tomadas con el permiso de la paciente.

En la descripción microscópica (Fig. 2) se observa marcado pleomorfismo celular y nuclear, presencia de necrosis y extensas áreas de hemorragia, recuento mitótico de más cinco mitosis por campo microscópico a mediano aumento. Invasión perineural, invasión de vasos sanguíneos, infiltrado inflamatorio peritumoral ligero y desmoplastia ligera. No infiltración de la piel de la areola y pezón. Total de ganglios 21 y ninguno metastásicos. Diagnóstico definitivo de angiosarcoma mamario derecho de alto grado de malignidad. La paciente se envió al Hospital Oncológico Conrado Benítez para tratamiento adyuvante donde recibió cinco ciclos de quimioterapia con paclitaxel (taxol) y 25 secciones de radioterapia. Actualmente se encuentra con estado de salud aceptable sin evidencias de actividad tumoral metastásica y en seguimiento oncoespecífico.



**Fig. 2.** Estudio microscópico del espécimen quirúrgico. A: estructuras papilares y luces vasculares dilatadas. B: proliferación vascular con células endoteliales pleomórficas, estructuras papilares y lagos de sangre. C: extensas áreas de necrosis de coagulación y hemorragias. D: prominente penacho endotelial, formaciones papilares con células endoteliales atípicas y proliferación endotelial papilar alrededor de los ductos. E: presencia de células pleomórficas que forman estructuras sólidas. F: estroma y tejido adiposo infiltrado por canales vasculares con extensa hemorragia y necrosis. Fotos tomadas por la autora quien declara haberlas obtenido con el permiso de la paciente.

## Discusión

El angiosarcoma primario de la mama es un tumor de vasos sanguíneos de aparición inusual y en la literatura mundial no sobrepasan los 200 casos publicados, sin embargo, es el más frecuente de las variedades histológicas de sarcomas de la mama: liposarcoma, fibrosarcoma, mixofibrosarcoma, histiocitoma fibroso maligno, carcinosarcoma y el cistosarcoma Phyllodes.<sup>(2)</sup> Se origina espontáneamente y se presenta con frecuencia en mujeres adultas jóvenes generalmente como nódulo indolente, mal definido y de consistencia

esponjosa detectado por la paciente aunque en ocasiones su crecimiento es rápido y excesivo llegando a observarse una gran masa mamaria con coloración azulada de la piel.<sup>(3)</sup>

La anatomía patológica confirma el diagnóstico al evidenciar un tumor no encapsulado, de apariencia esponjosa, con cavernas hemorrágicas que infiltran el parénquima y el tejido adiposo, con canales vasculares dilatados que se comunican entre sí con proliferación intraluminal de células endoteliales atípicas, hemorragia intersticial y necrosis focal. Se describen tres patrones de diferenciación en dependencia a la proliferación celular endotelial, la atipia y la mitosis: *bajo grado*, *grado intermedio* y el *alto grado*. El diagnóstico diferencial se establece con hemangiomas, angiomatosis e hiperplasias papilares endoteliales asociadas a trombos.<sup>(3)</sup>

Los estudios de imágenes aportan datos inespecíficos por lo que el diagnóstico debe sospecharse clínicamente<sup>(4)</sup> y confirmarse con la biopsia aspirativa tal como ocurrió en este caso de ahí la importancia del método clínico.<sup>(4)</sup> El tratamiento de elección es la mastectomía radical sin linfadenectomía axilar<sup>(5)</sup> debido a lo no frecuente de metastatizar por vía linfática excepto que existan adenopatías como el caso en cuestión. La terapia oncoespecífica sistémica y locorregional adyuvante no ha demostrado grandes resultados<sup>(5)</sup> y muestra de ello es la frecuente recurrencia local, el comportamiento biológico agresivo por vía hematógena con gran poder metastatizante a pulmón, mama contralateral, huesos, cerebro y vísceras abdominales así como también la escasa sobrevida que no supera los 30 meses.

## Conclusiones

Se connota la importancia del método clínico y la necesidad de considerar el angiosarcoma primario de la mama en el diagnóstico diferencial de una tumoración mamaria donde los estudios imagenológicos no muestran malignidad. Se sistematizan las bases esenciales para el diagnóstico y tratamiento de este inusual y agresivo tumor de importancia para cirujanos, oncólogos,

ginecoobstetras, patólogos y médicos generales como única forma de luchar contra él.

## Referencias bibliográficas

1. Ministerio de Salud Pública. Anuario estadístico de salud 2019. Dirección de Registros Médicos y Estadísticas de Salud. La Habana, 2020. Disponible en: <https://files.sld.cu/bvscuba/files/2020/05/Anuario-Electr%C3%B3nico-Espa%C3%B1ol-2019-ed-2020.pdf>
2. Torres Aja FL, Lemus González S, Loys Fernández JL. Formas especiales y poco frecuentes de presentación del cáncer de mama. Cirugía TIII Editorial Ciencias Médicas; 2018; pp. 285-288.
3. González Gómez L, Hernández Amaro Y, Lemus Sarraceni A. Angiosarcoma primario de la mama. Rev Ciencias Médicas Pinar del Río. 2019. [citado 29/12 2020]; 23(1). Disponible en: [http://scielo.sld.cu/scielo.php?script=sci\\_arttext&pid=S156131942019000100141](http://scielo.sld.cu/scielo.php?script=sci_arttext&pid=S156131942019000100141)
4. Espinosa Brito A. Las destrezas en el examen físico. Medisur. 2020 [citado 29/12 2020]; 18(1):[aprox. 4 p.]. Disponible en: <http://www.medisur.sld.cu/index.php/medisur/article/view/4531>
5. García J, Martínez A, Moya E, Pastor E. Angiosarcoma primario de mama bilateral sincrónico en el periodo de lactancia. Revista de Senología y Patología Mamaria. 2017 [citado 29/12 2020];30(4):[aprox. 10p.]. Disponible en: <http://www.elsevier.es/es-revista-revista-senologia-patologia-mamaria-131-articulo-angiosarcoma-primario-mama-bilateral-sincronicoS021415821730083X>

## Conflicto de intereses

Los autores declaran no tener conflicto de intereses.



### Contribución de autoría

*Conceptualización:* Iliana Guerra Macías.

*Investigación:* Iliana Guerra Macías, Iris Rodríguez Marzo.

*Visualización:* Iliana Guerra Macías.

*Redacción del borrador original:* Iliana Guerra Macías

*Redacción, revisión y edición:* Iliana Guerra Macías, Iris Rodríguez Marzo, Magdalena Prieto García.