

Factores asociados al síndrome de Wellens en pacientes con síndrome coronario agudo sin elevación del segmento ST

Factors associated to Wellens' syndrome in patients with acute coronary syndrome without ST-segment elevation

Luis Mariano de la Torre Fonseca^{1*} <https://orcid.org/0000-0002-1694-6920>

Jesús Miguel Rojas Velázquez² <https://orcid.org/0000-0001-5918-7939>

Alejandro Giralt Herrera² <https://orcid.org/0000-0002-7683-4963>

Lila A. Echevarría Sifontes¹ <https://orcid.org/0000-0003-1701-1163>

¹Hospital Clínico-Quirúrgico Comandante Manuel Fajardo, La Habana, Cuba.

²Instituto de Cardiología y Cirugía Cardiovascular, La Habana, Cuba.

*Correo electrónico: marianotorre@infomed.sld.cu

RESUMEN

Introducción: El síndrome de Wellens constituye un equivalente del síndrome coronario agudo con elevación del segmento ST. Este incluye dos patrones electrocardiográficos que sugieren lesión crítica de la arteria descendente anterior.

Objetivo: Evaluar probables factores asociados al síndrome de Wellens en pacientes con síndrome coronario agudo sin elevación del segmento ST y lesiones coronarias significativas en la arteria descendente anterior.

Material y métodos: Se realizó un estudio observacional, analítico, transversal en pacientes con diagnóstico de síndrome coronario agudo sin elevación del ST y lesión significativa en la arteria descendente anterior, comprobada mediante coronariografía, ingresados en la unidad de cuidados coronarios intensivos del Hospital Clínico-Quirúrgico Manuel Fajardo entre el 2016 y 2019.

Resultados: La edad media fue de 66 años, predominó el sexo masculino (53,9 %) y el antecedente de hipertensión arterial (89,5 %). Los pacientes con síndrome de Wellens tuvieron un significativo menor porcentaje de antecedente de cardiopatía isquémica (58,1 % vs. 84,8 %; $p = 0,012$). Además, el síndrome arrojó asociación estadísticamente muy significativa con la condición de fumador activo (51,2 % vs. 15,2 %; $p < 0,01$). No se encontró relación estadística significativa entre el síndrome de Wellens y el resultado angiográfico.

Conclusiones: La presencia de los patrones electrocardiográficos del síndrome de Wellens se asocia con el hábito tabáquico en pacientes con síndrome coronario agudo sin elevación del segmento ST y lesiones coronarias en la arteria descendente anterior, y su ausencia se asocia con el antecedente de cardiopatía isquémica en el mismo subgrupo de individuos.

Palabras clave: infarto de miocardio; isquemia miocárdica; síndrome coronario agudo; síndrome de Wellens; angina inestable; electrocardiografía.

ABSTRACT

Introduction: Wellens' syndrome is equivalent to acute coronary syndrome with ST-segment elevation. It includes two electrocardiographic patterns suggesting a critical lesion in the anterior descending artery.

Objective: Evaluate probable factors associated to Wellens' syndrome in patients with acute coronary syndrome without ST-segment elevation and significant coronary lesions in the anterior descending artery.

Methods: A cross-sectional observational analytical study was conducted of patients diagnosed with acute coronary syndrome without ST-segment elevation and significant lesion in the anterior descending artery verified by coronary arteriography, admitted to the intensive coronary care unit at Manuel Fajardo Clinical Surgical Hospital in the period 2016-2019.

Results: Mean age was 66 years, with a predominance of the male sex (53.9%) and a history of hypertension (89.5%). Patients with Wellens' syndrome had a significantly lower percentage of ischemic heart disease antecedents (58.1% vs. 84.8%; $p = 0.012$). A very significant statistical association was observed between the syndrome and active smoking (51.2% vs. 15.2%; $p < 0.01$). A significant statistical relationship was not found between Wellens' syndrome and angiographic results.

Conclusions: The presence of electrocardiographic patterns of Wellens' syndrome is associated to smoking in patients with acute coronary syndrome without ST-segment elevation and coronary lesions in the anterior descending artery, whereas their absence is associated to a history of ischemic heart disease in the same subgroup of individuals.

Key words: myocardial infarction, myocardial ischemia, acute coronary syndrome, Wellens' syndrome, unstable angina, electrocardiography.

Recibido: 14/06/2020

Aceptado: 20/01/2021

Introducción

Las enfermedades cardiovasculares representan una de las principales causas de muertes y discapacidad en gran parte del mundo.⁽¹⁾ El efecto de la

aterosclerosis en el endotelio vascular, asociado a otros factores extrínsecos que aumentan la demanda de oxígenos pueden provocar eventos coronarios agudos, esto incluye los síndromes coronarios agudos con y sin elevación del segmento ST.⁽²⁾

En la 4ta Definición Universal del Infarto Agudo del Miocardio del año 2018 se hace referencia a la relación del patrón de inversión simétrica de la onda T en las derivaciones anteriores, con la oclusión severa de la arteria descendente anterior.⁽³⁾ Sin embargo, esta definición no incluye el patrón de ondas T bifásicas con componente positivo inicial en las derivaciones V2 y V3 como equivalente de una oclusión severa de esta arteria.

En el año 1982 Wellen describió el patrón de onda T negativa en las derivaciones precordiales derechas asociadas a una lesión severa de la arteria descendente anterior de localización proximal (*left anterior descending coronary T-wave syndrome*). Se describieron dos patrones: tipo 1 con ondas T bifásicas y componente positivo inicial en las derivaciones V2 y V3, en ocasiones hasta V4 y tipo 2 con ondas T negativas, simétricas y profundas en iguales derivaciones.⁽⁴⁾

La explicación del porqué se suceden tales cambios electrocardiográficos después de un episodio de dolor torácico, en pacientes con lesión severa de la arteria descendente anterior, todavía no está del todo esclarecido. Se han postulado numerosas hipótesis que relacionan la influencia del miocardio aturcido postreperfusión espontánea, con las de la repolarización del músculo cardiaco, así como también del papel que puede tener el espasmo coronario, la sobrecarga ventricular derecha y la enfermedad microvascular como factores precipitantes o agravantes.⁽⁵⁾

En Cuba las enfermedades del corazón constituyeron la primera causa de muerte en el año 2019. Dentro de estas, la cardiopatía isquémica en particular ocasionó 16 397 defunciones ese año (146,0 por cada 100 000 habitantes).⁽⁶⁾ Sin embargo, se desconoce la verdadera incidencia del síndrome de Wellen, así como también la asociación entre los factores de riesgo cardiovasculares en el momento del diagnóstico y su evolución futura.

A pesar de no ser frecuente, debido a la importancia que trasciende su diagnóstico para recibir terapia intervencionista urgente, se realizó este estudio con el objetivo de evaluar probables factores asociados al síndrome de Wellens en pacientes con síndrome coronario agudo sin elevación del segmento ST y lesiones coronarias significativas en la arteria descendente anterior.

Material y métodos

Se realizó un estudio observacional, analítico, transversal en pacientes con diagnóstico de SCASEST y lesión significativa en la arteria descendente anterior,

comprobada mediante coronariografía, ingresados en la Unidad de Cuidados Coronarios Intensivos del Hospital Clínico-Quirúrgico Manuel Fajardo, de La Habana, Cuba, entre enero de 2016 y diciembre de 2019.

El universo estuvo constituido por 76 individuos ingresados de forma sucesiva en la unidad de cuidados coronarios intensivos de la institución con diagnóstico de SCASEST que cumplieron los criterios de inclusión y exclusión (Fig. 1). Para su estudio estos se dividieron en dos grupos: individuos con patrón electrocardiográfico de Wellens (43 casos) y sin este patrón, pero que tuviesen lesión angiográficamente significativa en arteria descendente anterior (33 casos). No se utilizó técnica de muestreo.

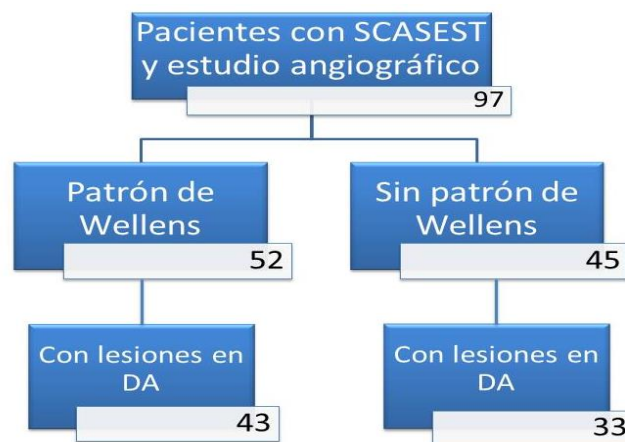


Fig. 1. Flujograma de individuos del estudio en función a los criterios de inclusión y exclusión.

Criterio de inclusión:

- Pacientes con diagnóstico de SCASEST ingresados en la unidad de cuidados coronarios intensivos de la institución entre 2016 y 2019 sometidos a coronariografía durante el ingreso.

Criterio de exclusión:

- Pacientes en que no aparezcan todos los datos que se evalúan en este estudio en la base de datos de la unidad de cuidados coronarios.
- Pacientes cuyo resultado angiográfico no arroja lesiones coronarias significativas en descendente anterior. Se interpretó como lesiones coronarias significativas las mayores a un 70 % de la luz arterial. Se excluyeron nueve pacientes con patrón de Wellens que no arrojaron lesiones coronarias significativas en el estudio angiográfico. En el subgrupo sin patrón de Wellens se excluyeron 12 pacientes cuya coronariografía no arrojó lesiones coronarias significativas en descendente anterior.

Los datos fueron obtenidos a partir de una base de datos perteneciente a la unidad de cuidados coronarios intensivos de la institución y posteriormente se introdujeron en el paquete estadístico IBM SPSS Statistics 20, con el que se efectuó su análisis. Las variables cualitativas se expresaron en frecuencias absolutas y relativas. Se comprobó la distribución de la variable cuantitativas estudiadas mediante el test de Shapiro-Wilk y se expresó su media y desviación estándar cuando esta fue normal.

Para evaluar la asociación entre las variables categóricas se utilizó el test chi-cuadrado (χ^2) o el test exacto de Fisher cuando menos del 80 % de las celdas en la tabla de contingencia tuvo valores esperados mayores de 5. Para comparar las variables numéricas se usó la prueba t de Student para muestras independientes cuando la distribución de estas fue normal. Se consideró a los valores de p menor de 0,05 como estadísticamente significativos y a los de p menor de 0,01 como estadísticamente muy significativos.

Se estudiaron las siguientes variables:

- Variables clínicas y sociodemográficas: edad, sexo, antecedentes patológicos personales (hipertensión arterial, diabetes mellitus, obesidad y cardiopatía isquémica) y hábito tabáquico.
- Variables paraclínicas: patrón electrocardiográfico y resultado angiográfico.

La investigación fue aprobada por la jefatura del servicio de Cardiología del hospital tras evaluar el cumplimiento de la ética en la investigación científica. La integridad de los datos obtenidos fue celosamente guardada, cumpliendo en todo momento con los principios éticos para la investigación médica en humanos establecidos en la Declaración de Helsinki, enmendada en la 52 Asamblea General de Edimburgo, en octubre de 2002.

La investigación no demandó de gastos económicos, ni recursos materiales importantes.

Resultados

La tabla 1 muestra las características generales de los pacientes. La edad media fue de 66 años, predominó el sexo masculino (53,9 %), el antecedente de hipertensión arterial (89,5 %) y las lesiones de descendente anterior asociada a otros vasos (77,6 %).

Tabla 1. Características generales de los pacientes

Variable		No	%	Media desviación estándar ±	
Edad				66,26 ± 12,38	
Sexo	Masculino	41	53,9		
	Femenino	35	46,1		
Antecedentes	Cardiopatía isquémica	53	69,7		
	Hipertensión arterial	68	89,5		
	Diabetes mellitus	19	25,0		
	Obesidad	12	15,8		
	Hábito tabáquico	Fumador activo	27	35,5	
		No fumador	36	47,4	
Ex Fumador		13	17,1		
Resultado angiográfico	descendente anterior aislada	17	22,4		
	descendente anterior más otro(s) vaso(s)	59	77,6		
Patrón EKG	Wellens tipo 1	18	23,7		
	Wellens tipo 2	25	43,4		
	No Wellens	33	32,9		

La tabla 2 muestra la relación entre el síndrome de Wellen con la edad y el sexo. En ambos casos no se encontró asociación estadística significativa.

Tabla 2. Asociación entre síndrome de Wellen, edad y sexo.

Variable		Wellens	No Wellens	p
Edad media ± desviación estándar		66,7 ±13,6	65,6±10,8	0,702
Sexo No. (%)	Masculino	22 (51,2)	19 (57,6)	0,578
	Femenino	21 (48,8)	14 (42,4)	

Los pacientes con síndrome de Wellen tuvieron un significativo menor porcentaje de antecedente de cardiopatía isquémica (58,1 % vs. 84,8 %; $p = 0,012$). Además, el síndrome de Wellen arrojó asociación estadísticamente muy significativa con la condición de fumador activo (51,2 % vs. 15,2 %; $p < 0,01$) (Tabla 3).

Tabla 3. Asociación entre síndrome de Wellen y antecedentes

Antecedente	Wellens		No Wellens		p
	No.	%	No.	%	
Cardiopatía isquémica	25	58,1	28	84,8	0,012
Hipertensión arterial	38	88,4	30	90,9	0,721
Diabetes mellitus	8	18,6	11	33,3	0,142
Obesidad	7	16,3	5	15,2	0,894
Fumador activo	22	51,2	5	15,2	0,001

No se encontró relación estadística significativa entre el síndrome de Wellens y el resultado angiográfico (lesión aislada en descendente anterior vs. lesión en descendente anterior más otros vasos) (Tabla 4).

Tabla 4. Relación entre resultado angiográfico y síndrome de Wellen

Resultado angiográfico	Wellens		No Wellens		p
	No.	%	No.	%	
Descendente anterior aislada	10	23,3	7	21,2	0,832
Descendente anterior más otros vasos	33	76,7	26	78,8	

Discusión

Durante las distintas fases de la oclusión parcial o total de una arteria coronaria epicárdica, se producen numerosas alteraciones de la onda T y el complejo QRS. Sin embargo la presencia de ondas T invertidas y simétricas en derivaciones contiguas son el resultado de un estado posisquemia del músculo cardiaco.⁽⁷⁾ En el caso particular del síndrome de Wellen las alteraciones de la onda T podrían producirse como consecuencia de un estado posaturdimiento miocárdico secundario a una suboclusión de la arteria descendente anterior.⁽⁸⁾ Aunque algunos autores han encontrado el patrón bifásico de la onda T (Wellen tipo 1) también en las derivaciones inferiores, asociado en este caso a una oclusión proximal de la arteria coronaria derecha.⁽⁹⁾

Los patrones electrocardiográficos en el síndrome de Wellen pueden desaparecer con el tratamiento e incluso durar meses,^(10, 11) en algunos casos pueden estar acompañados de inversión de la onda T, además en las derivaciones DII, DIII aVF.⁽¹²⁾

En pacientes con angina inestable ingresados en servicios de cardiología se estima que entre un 14 % y un 18 % de estos presentan síndrome de Wellen, por lo tanto, necesitan intervención coronaria percutánea urgente y en caso de no diagnosticarse pueden presentar un desenlace fatal.^(4, 10) Los criterios electrocardiográficos diagnósticos de esta enfermedad presentan una sensibilidad de 69 %, especificidad de 89 % y un valor predictivo positivo de 86 %⁽¹³⁾. De la Torre et al.⁽¹⁴⁾ en un estudio recientemente publicado en CorSalud demostró que este patrón tiene una relación significativa con estenosis mayores a un 75 % en descendente anterior (RR = 3,4; IC 95 % = 1,60-7,23). Mientras que Carvajal et al.⁽⁵⁾ reportaron dos casos con dolor torácico y electrocardiograma compatibles, de estos uno no presentó lesiones coronarias significativas, probablemente resultado de otros mecanismos de oclusión de la arteria descendente anterior como el espasmo coronario.

Existen otros equivalentes conocidos de SCACEST como el patrón de oclusión del tronco coronario izquierdo y el patrón de “de Winter”, este último asociado también a lesiones en la arteria descendente anterior.^(15, 16, 17)

Los marcadores de necrosis miocárdica (Troponinas, CK y su fracción MB) no suelen estar elevados en la mayoría de los casos, aunque algunos autores recogieron ligeros aumentos en su valor basal.^(18, 19)

La no asociación de este síndrome con la edad en este estudio parece manifestarse de acuerdo con una serie de reportes en los últimos años, en los que este se observó tanto en pacientes menores de 65 años,^(16, 20) como en mayores^(5, 21, 22) e incluso hasta en un paciente de 31 años, informado por Kannan et al.⁽²³⁾

Estos patrones electrocardiográficos pueden aparecer en pacientes sin historia previa de dolor o con dolor torácico intermitente y generalmente en el momento de su diagnóstico suelen estar asintomáticos, de ahí la dificultad de su diagnóstico.^(5, 20, 24, 25)

Los factores de riesgo son compartidos con los tradicionales de la enfermedad coronaria: obesidad, hipertensión arterial, diabetes mellitus, dislipidemia y tabaquismo,^(5, 26, 27) sin embargo, en la actualidad existe poca evidencia disponible sobre el tema. En este estudio el síndrome de Wellen se asoció con el hábito tabáquico y con la ausencia del antecedente de cardiopatía isquémica.

La mayoría de los casos hallados en la literatura muestran lesiones significativas en la porción proximal de la arteria descendente anterior, sin embargo, Kannan et al.⁽²³⁾ reporta un caso con la oclusión coronaria en la porción media de esa arteria y Jaiswal et al.⁽¹⁹⁾ informó de la oclusión de la arteria circunfleja concomitante a la oclusión de la descendente anterior. Resultado semejante al de esta investigación donde no se observó asociación entre un resultado angiográfico específico y el síndrome.

La principal limitación de esta investigación radica en tener una población estudiada pequeña, lo que puede interferir en el análisis estadístico realizado, aunque puede servir como punto de partida a otras investigaciones a una mayor escala. Otra limitación es que no se pudo medir reserva de flujo fraccional en los estudios angiográficos por no poseer recursos para ello.

Conclusiones

La presencia de los patrones electrocardiográficos del síndrome de Wellens se asocia con el hábito tabáquico en pacientes con síndrome coronario agudo sin elevación del segmento ST y lesiones coronarias en la arteria descendente

anterior, y su ausencia se asocia con el antecedente de cardiopatía isquémica en el mismo subgrupo de individuos.

Referencias bibliográficas

1. Global, regional, and national age-sex specific all-cause and cause-specific mortality for 282 causes of death in 195 countries and territories, 1980-2017: a systematic analysis for the Global Burden of Disease Study, 2017. *Lancet* [Internet]. 2018 [consultado 13 octubre 2020]; 392:1736-88. Disponible en: [https://doi.org/10.1016/S0140-6736\(18\)32203-7](https://doi.org/10.1016/S0140-6736(18)32203-7).
2. Mann DL, Zipes DP, Libby P, Bonow RO, Braunwald E. Braunwald: Tratado de Cardiología. Texto de Medicina Cardiovascular. 10ma ed. Barcelona: Elsevier; 2016.
3. Thygesen K, Alpert JS, Jaffe AS, Chaitman BR, Bax JJ, Morrow DA, et al. Consenso ESC 2018 sobre la cuarta definición universal del infarto de miocardio. *Rev Esp Cardiol* [Internet]. 2019 [consultado 13 octubre 2020]; 72(1): 72. e1-e27. Disponible en: <https://doi.org/10.1016/j.recesp.2018.11.011>
4. de Zwaan C, Bar FW, Wellens HJ. Characteristic electrocardiographic pattern indicating a critical stenosis high in left anterior descending coronary artery in patients admitted because of impending myocardial infarction. *Am Heart J* [Internet]. 1982 [consultado 13 octubre 2020]; 103:730-6. Disponible en: [https://doi.org/10.1016/0002-8703\(82\)90480-X](https://doi.org/10.1016/0002-8703(82)90480-X).
5. Carvajal C, Ardila D. Síndrome de Wellens: reconociendo el peligro. *Rev Colomb Cardiol* [Internet]. 2015 [consultado 21 octubre 2020]; 22(5):244-248. Disponible en: <http://dx.doi.org/10.1016/j.rccar.2015.04.002>.
6. Dirección de Registros médicos y estadísticas de salud. Anuario Estadístico de Salud 2019. Cuba; 2020. [consultado 23 octubre 2020]. Disponible en: <http://bvscuba.sld.cu/anuario-estadistico-de-cuba/>
7. de Luna AB, Zareba W, Fiol M, Nikus K, Birnbaum Y, Baranowski R, Breithardt G, Wellen H. Negative T wave in ischemic heart disease: a consensus article. *Ann Noninvasive Electrocardiol* [Internet]. 2014 [consultado 21 octubre 2020]; 19(5):426-41. Disponible en: <https://doi.org/10.1111/anec.12193>.
8. Migliore F, Zorzi A, Marra MP, Basso C, Corbetti F, De Lazzari M, et al. Myocardial edema underlies dynamic T-wave inversion (Wellens' ECG pattern) in patients with reversible left ventricular dysfunction. *Heart Rhythm* [Internet]. 2011 [consultado 21 octubre 2020]; 8:1629-34. Disponible en: <https://doi.org/10.1016/j.hrthm.2011.04.035>.

9. Abulaiti A, Aini R, Xu H, Song Z. A special case of Wellens' syndrome. *J Cardiovasc Dis Res* [Internet]. 2013 [consultado 21 octubre 2020]; 4(1):51-4. Disponible en: <https://doi.org/10.1016/j.jcdr.2013.02.016>.
10. de Zwann C, Bar FW, Janssen JH, Cheriex EC, Dassen WR, Brugada P, et al. Angiographic and clinical characteristics of patients with unstable angina showing an ECG pattern indicating critical narrowing of the proximal LAD coronary artery. *Am Heart J* [Internet]. 1989 [consultado 23 octubre 2020]; 117: 657-65. Disponible en: [https://doi.org/10.1016/0002-8703\(89\)90742-4](https://doi.org/10.1016/0002-8703(89)90742-4).
11. Tandy TK, Bottomy DP, Lewis JG: Wellens' syndrome. *Ann Emerg Med* [Internet]. 1999 [consultado 23 octubre 2020]; 33: 347 - 351. Disponible en: [https://doi.org/10.1016/s0196-0644\(99\)70373-2](https://doi.org/10.1016/s0196-0644(99)70373-2).
12. Kardesoglu E, Celik T, Cebeci BS, Cingozba B, Dincturk M, Demiralp E. Wellens' syndrome: a case report. *J Int Med Res* [Internet]. 2003 [consultado 23 octubre 2020]; 31(6):585-90. Disponible en: <https://doi.org/10.1177/147323000303100615>.
13. Haines DE, Raabe DS, Gundel WD, Wackers FJ. Anatomic and prognostic significance of new T-wave inversion in unstable angina. *Am J Cardiol* [Internet]. 1983 [consultado 13 octubre 2020]; 52(1):14-8. Disponible en: [https://doi.org/10.1016/0002-9149\(83\)90061-9](https://doi.org/10.1016/0002-9149(83)90061-9).
14. de la Torre LM, Mederos J, Pérez A. Caracterización del síndrome de Wellens y su relación como predictor de obstrucción grave de la arteria descendente anterior. Unidad de Cuidados Coronarios Intensivos Hospital Manuel Fajardo 2016-2017. *CorSalud* [Internet]. 2019 [consultado 13 octubre 2020]; 11(4):271-277. Disponible en: <http://www.revcorsalud.sld.cu/index.php/cors/article/view/404>.
15. Bayés de Luna A. Bases de la electrocardiografía. De las variantes de la normalidad a los patrones diagnósticos (III): Isquemia, lesión y necrosis. Barcelona: Prous Science; 2007.
16. de Winter RJ, Verouden NJ, Wellens HJ, Wilde AA. A New ECG Sign of Proximal LAD Occlusion. *N Engl J Med* [Internet]. 2008 [consultado 23 octubre 2020]; 359:2071-3. Disponible en: <https://www.nejm.org/doi/full/10.1056/NEJMc0804737>.
17. de la Torre LM, Pérez A, Echavarría L, Mederos J, Rojas-Velázquez JM, Machín-Legón M, et al. Patrón de "de Winter" en paciente con síndrome coronario agudo sin elevación del segmento ST. *CorSalud* [Internet]. 2019 [consultado 23 octubre 2020]; 11(4):332-336. Disponible en: <http://www.revcorsalud.sld.cu/index.php/cors/article/view/409>.

18. Ramírez A. Síndrome de Wellens, un diagnóstico inusual y ominoso (Reporte de Caso). Rev Med Cos Cen [Internet]. 2016 [consultado 24 octubre 2020]; (619):329-332. Disponible en: <http://www.medigraphic.com/pdfs/revmedcoscen/rmc-2016/rmc162w.pdf>.
19. Jaiswal D, Boudreau D. An incidental case of Wellens' síndrome in a community emergency department. World J Emerg Med [Internet]. 2016 [consultado 24 octubre 2020]; 7(2):153-6. Disponible en: <https://dx.doi.org/10.5847/wjem.j.1920-8642.2016.02.012>.
20. Pellizzón OA, Andreani C, Najenson M. Síndrome de Wellens. Alto riesgo electrocardiográfico de infarto agudo de miocardio. Rev Fed Arg Cardiol [Internet]. 2015 [consultado 23 octubre 2020]; 44(2): 114-115. Disponible en: <http://www.fac.org.ar/2/revista/15v44n2/imagen/imagen01/pellizon.pdf>.
21. Valle J, González CA, Bandera S. Presentaciones electrocardiográficas atípicas en pacientes con síntomas isquémicos, tiempo de cambiar la estrategia. Rev Cubana CardiolCirCardiovasc [Internet]. 2017 [consultado 24 octubre 2020]; 24(3). Disponible en: <http://www.medigraphic.com/pdfs/cubcar/ccc-2017/ccc173i.pdf>.
22. Dobben E, Lattimore S, Welch JL. Heart disease and subtle ECG findings: A case of Wellens' síndrome. Visual Journal of Emergency Medicine [Internet]. 2017 [consultado 23 octubre 2020]; 9:47-48. Disponible en: <https://doi.org/10.1016/j.visj.2017.07.008>.
23. Kannan L, Figueredo VM. Wellens' Syndrome. N Engl J Med [Internet]. 2015 [consultado 24 octubre 2020]; 372(1):66. Disponible en: <https://doi.org/10.1056/NEJMicm1400946>.
24. Mansour L, Chammas E, Charif F, Mansour MJ. Uncommon Variant of Wellens' Syndrome: A Case Report and Review of Literature. Advanced Emergency Medicine [Internet]. 2017 [consultado 23 octubre 2020]; 6(2):1-4. Disponible en: <http://dx.doi.org/10.18686/aem.v6i2.110>.
25. Paredes A, Bittner A, Vergara I. Dolor torácico y alteración electrocardiográfica. Rev Chil Cardiol [Internet]. 2017 [consultado 23 octubre 2020]; 36:154-157. Disponible en: <http://dx.doi.org/10.4067/S0718-85602017000200010>.
26. Ozdemir S, Cimilli Ozturk T, Eyinc Y, et al. Wellens' Syndrome -Report of two cases. Turk J Emerg Med [Internet]. 2016 [consultado 23 octubre 2020]; 15:179-81. Disponible en: <http://doi.org/10.1016/j.tjem.2014.07.002>.

27. Patel K, Alattar F, Koneru J, et al. ST-Elevation myocardial infarction after pharmacologic persantine stress test in a patient with wellens' syndrome. Case Rep Emerg Med [Internet].2014 [consultado 23 octubre 2020]; 2014:530451. Disponible en: <https://doi.org/10.1155/2014/530451>.

Conflicto de intereses

Los autores declaran no tener ningún conflicto de intereses.

Contribución de autoría

Luis Mariano de la Torre Fonseca: Conceptualización, curación de datos, redacción, revisión y edición.

Lila A. Echevarría Sifontes: Curación de datos, redacción, revisión y edición.

Jesús Miguel Rojas Velázquez: Análisis formal, metodología, redacción y borrador original.

Alejandro Giralt Herrera: Metodología, redacción y borrador original.